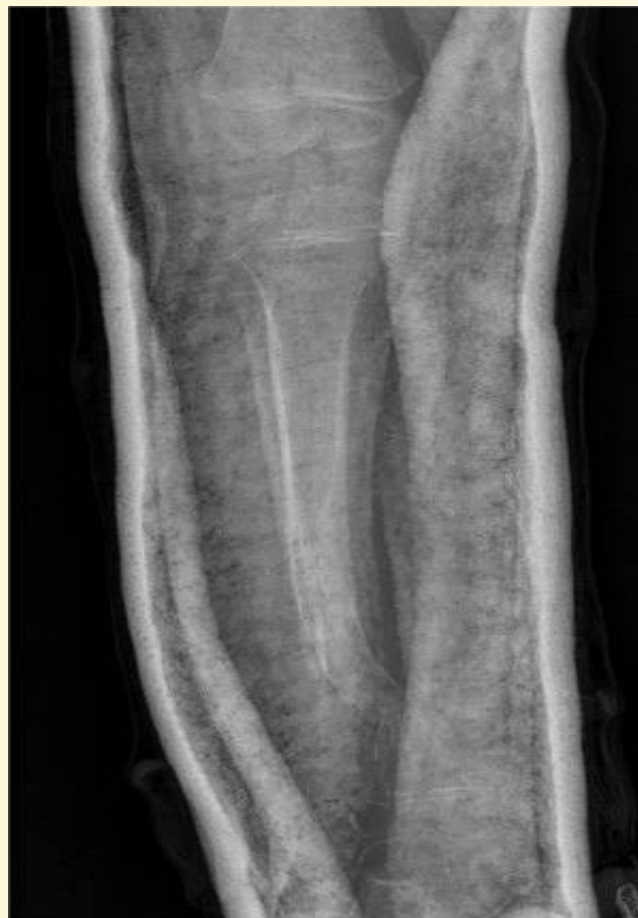
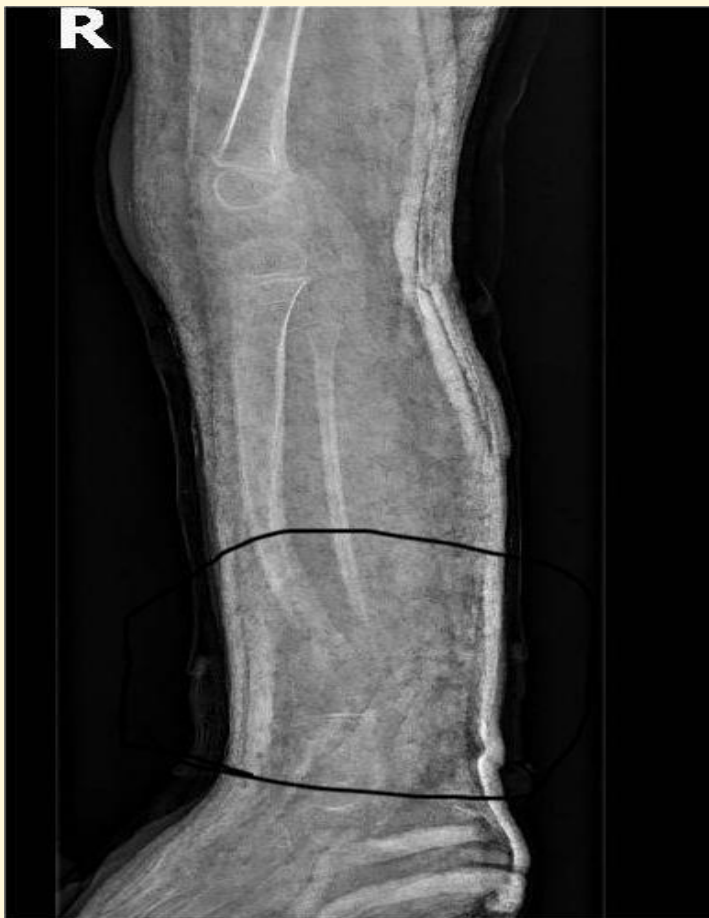


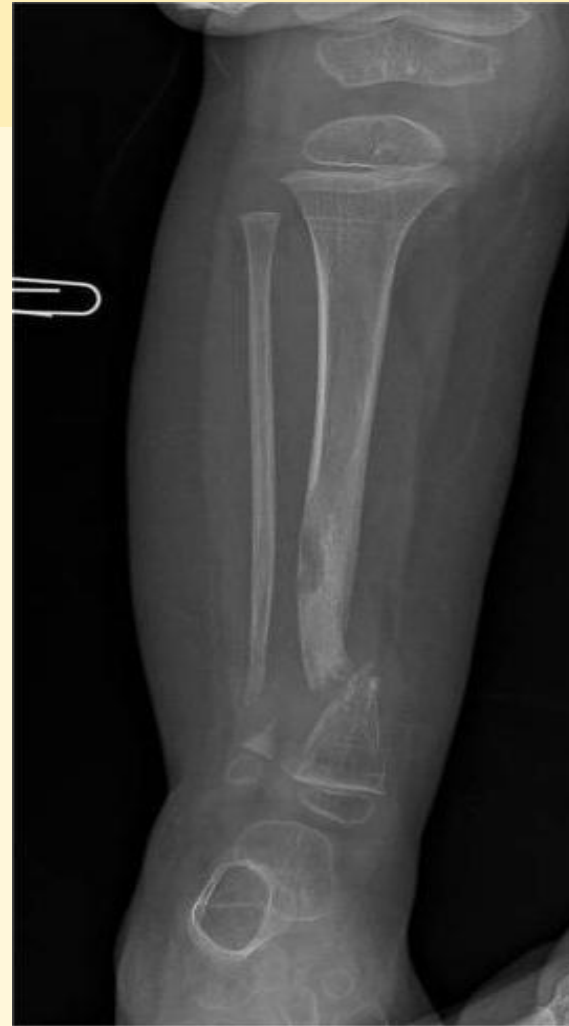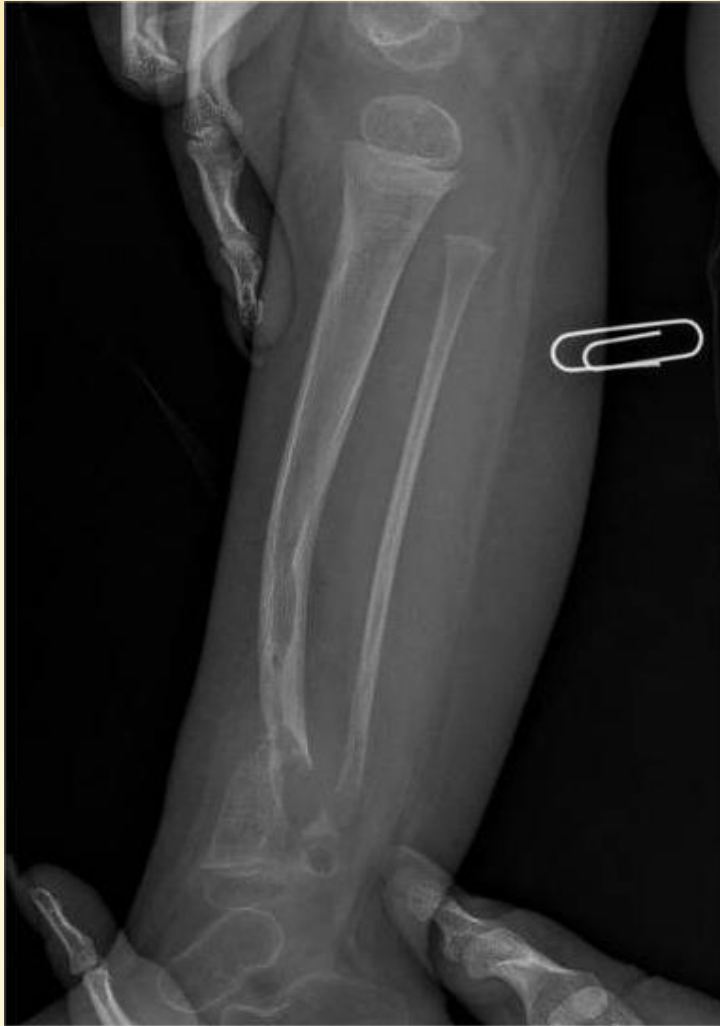Мультидисциплинарное лечение врожденного ложного сустава у детей раннего возраста


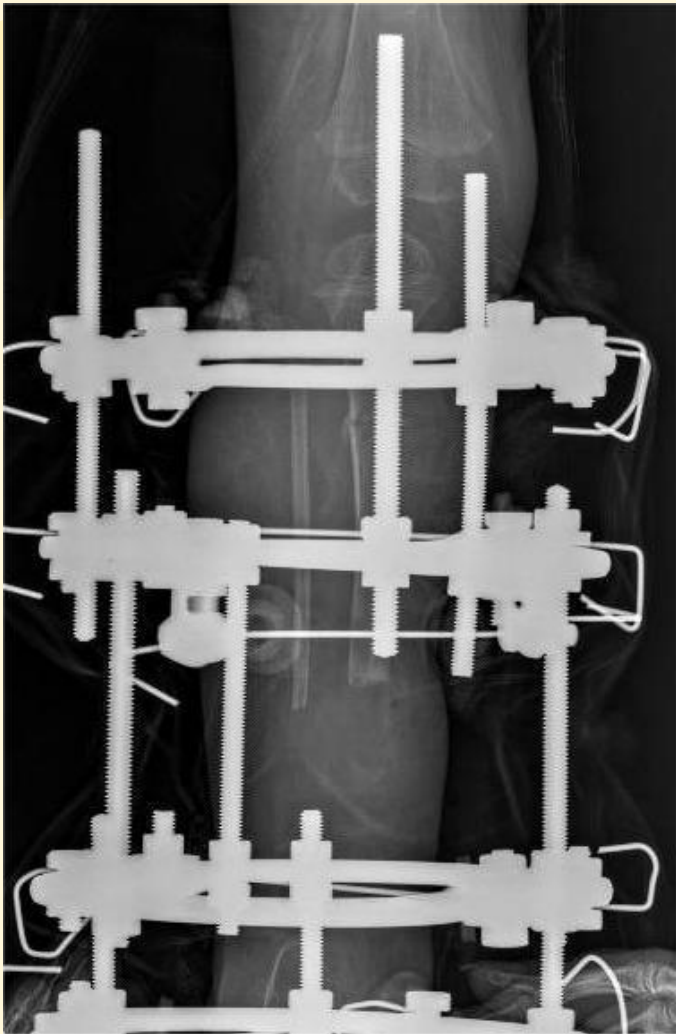
**Прислопский Алексей Анатольевич
Дивович Геннадий Владимирович**

Республика Беларусь, Гомель



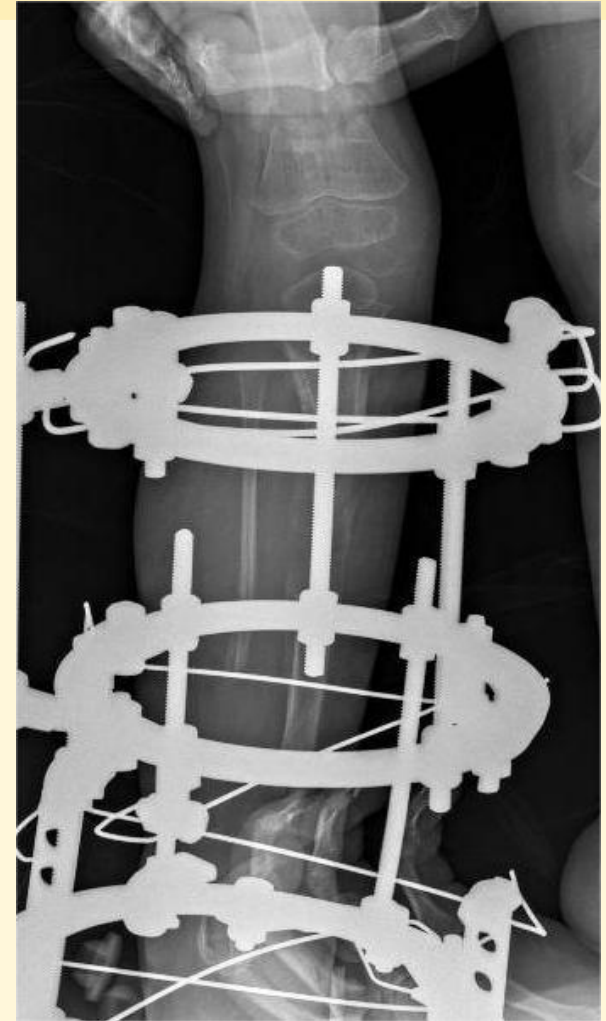
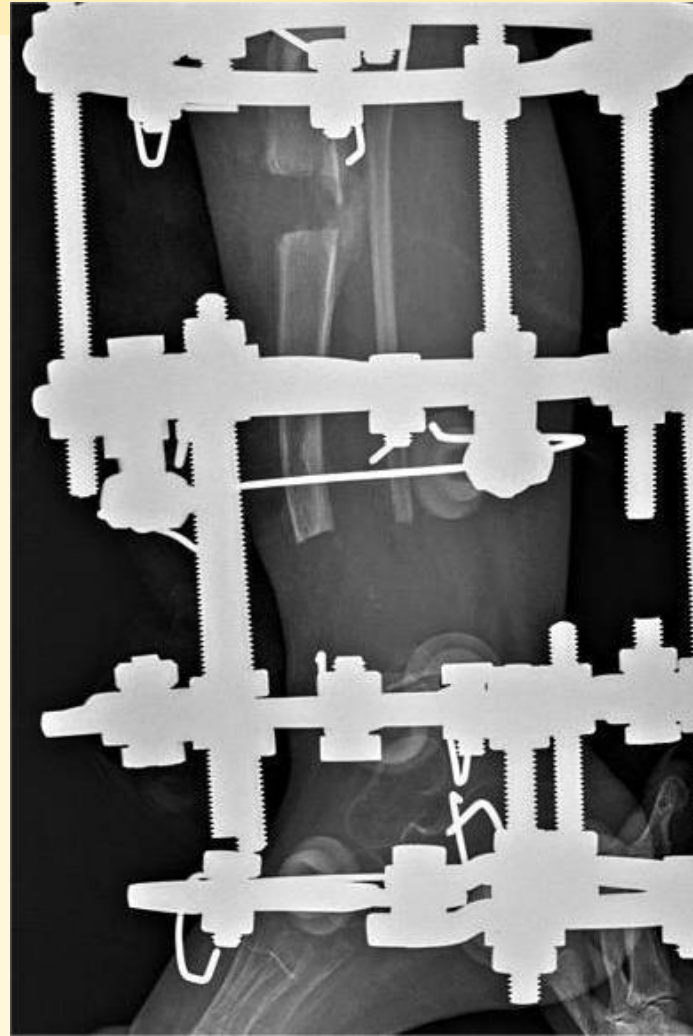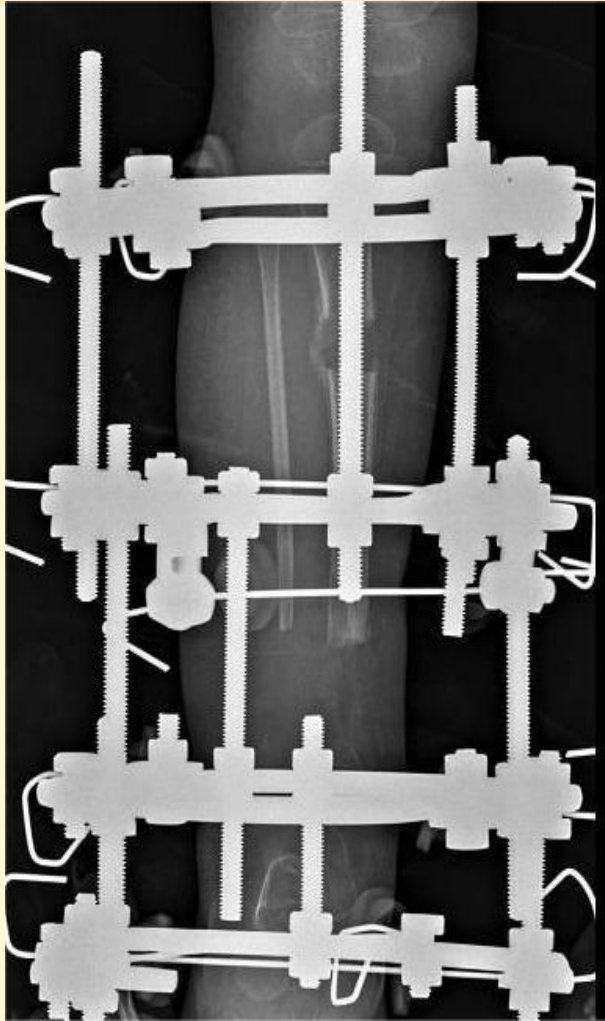
Ребенок поступил к нам в клинику в возрасте 2 лет с диагнозом: ложные суставы н/з обеих костей правой голени на фоне нейрофиброматоза 1 типа

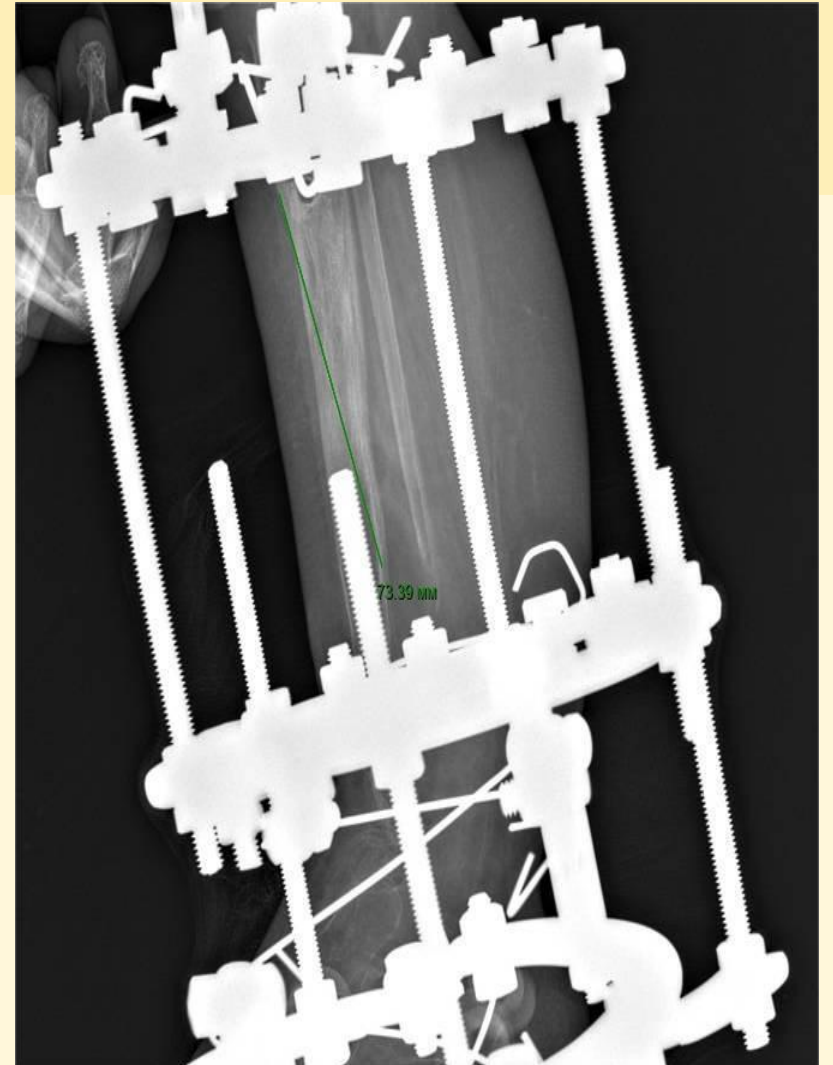

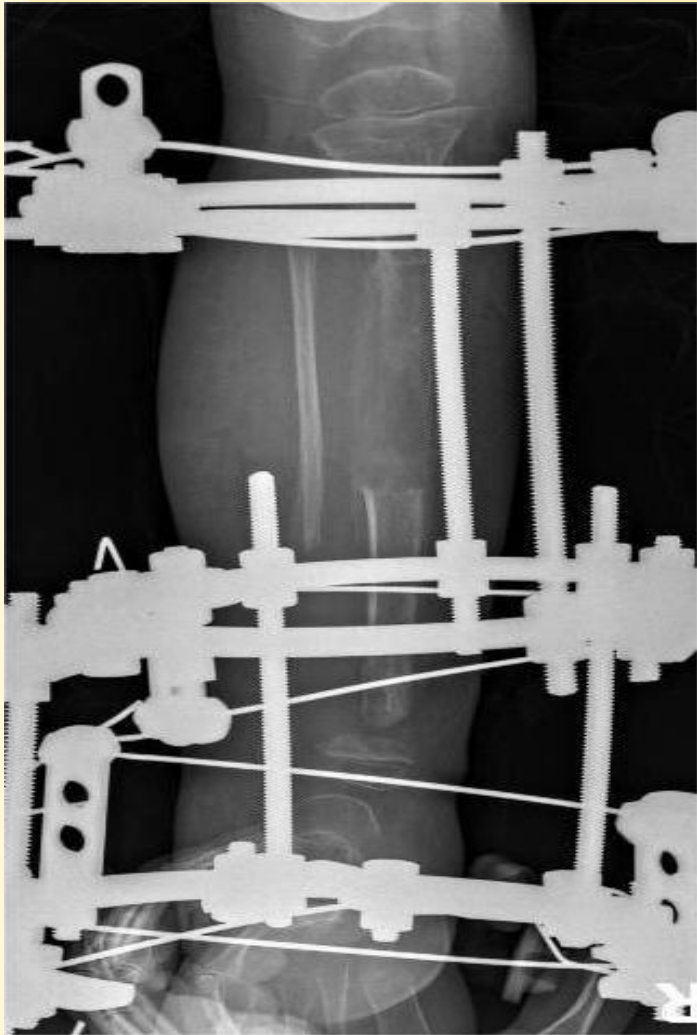



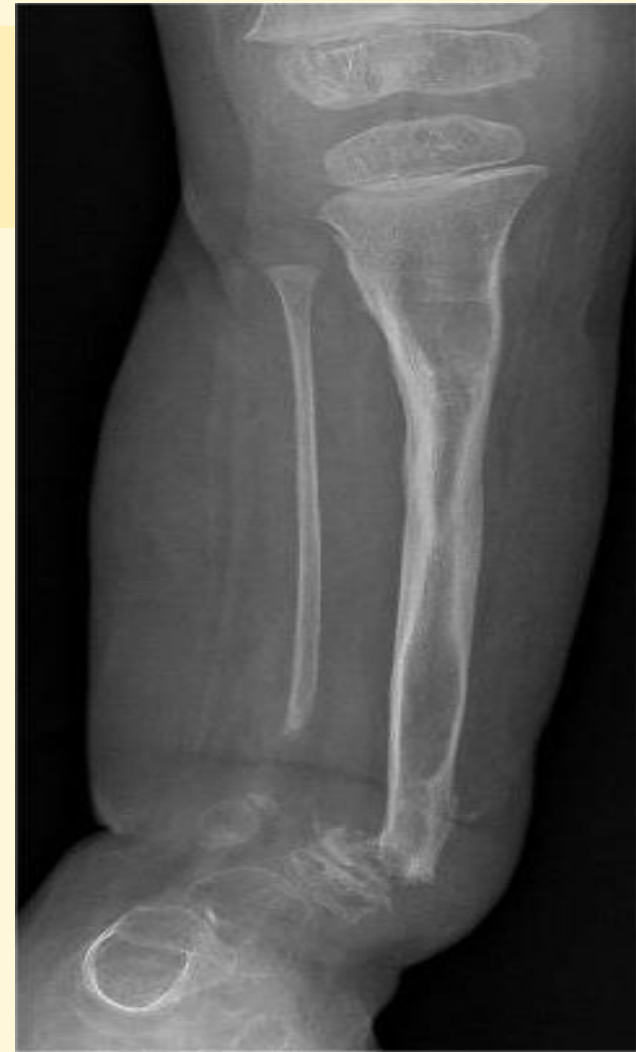
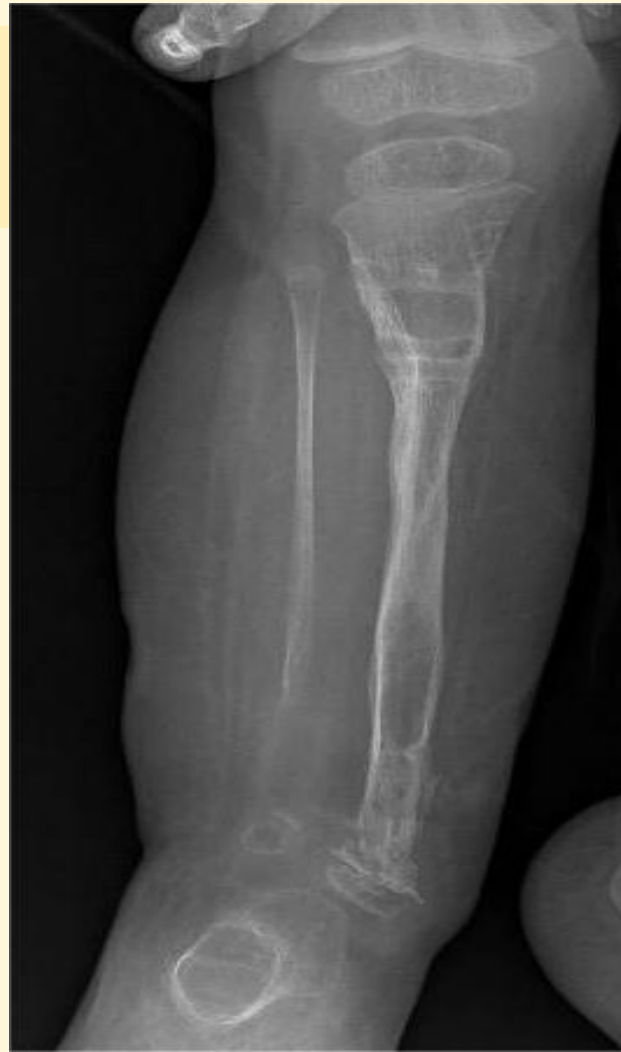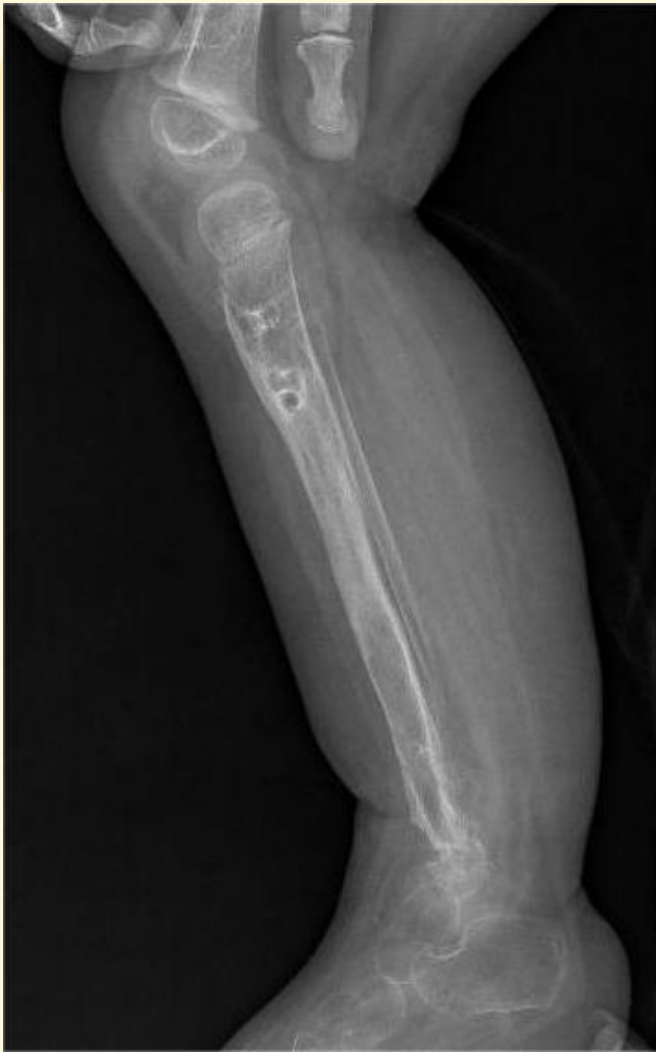выполнен билокальный
osteосинтез костей правой
голенн с резекцией ложных
суставов н\з большеберцовой и
малоберцовой костей

Начата работа в апарате Илизарова

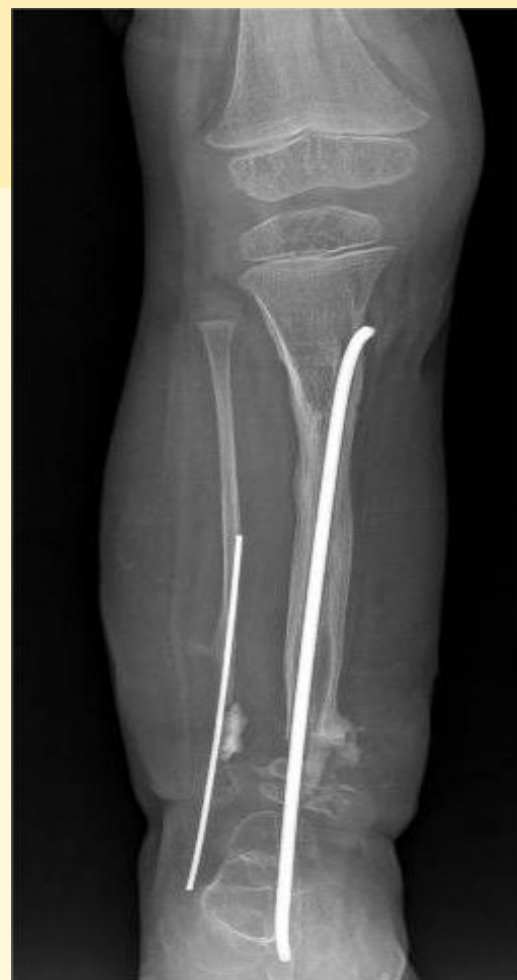
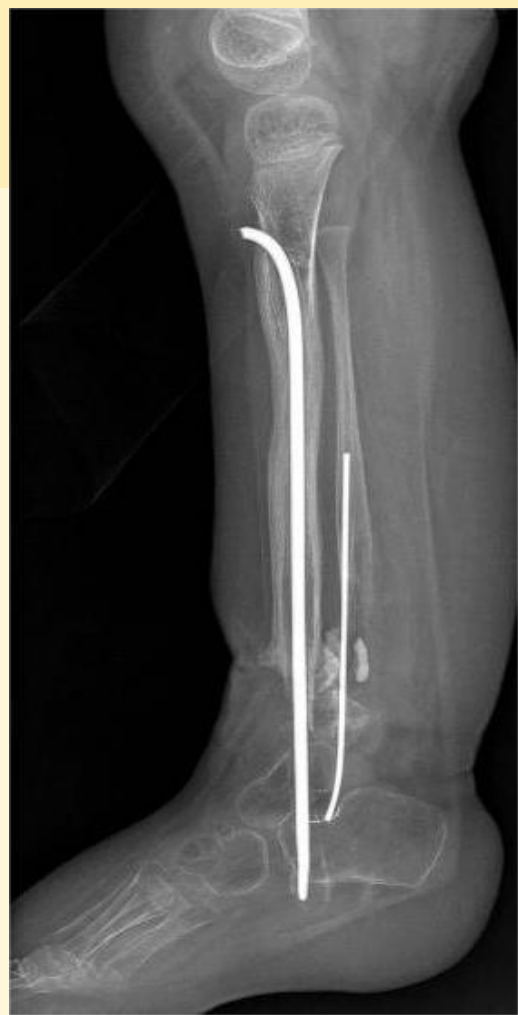
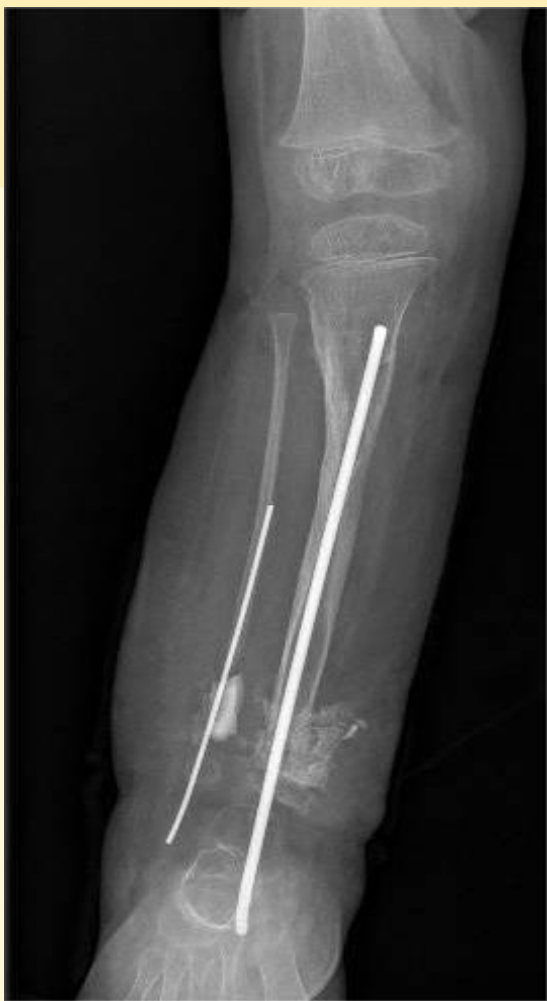

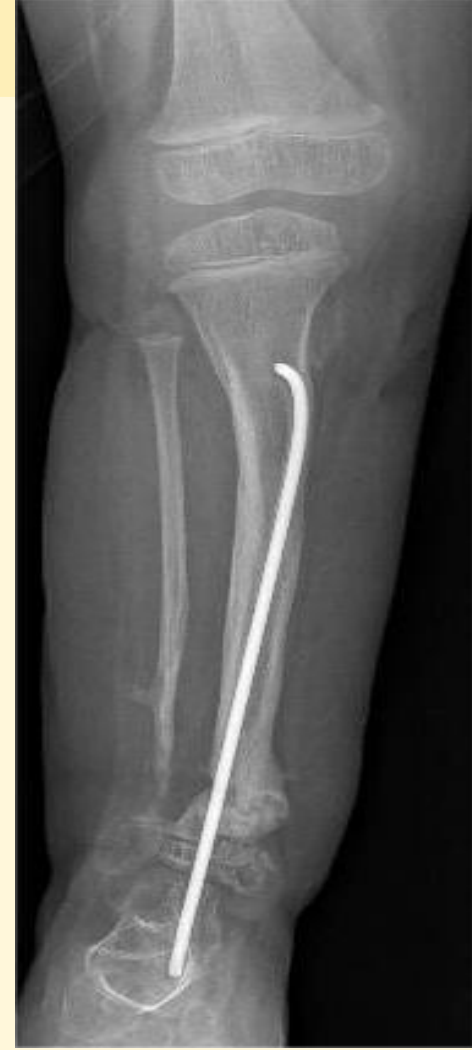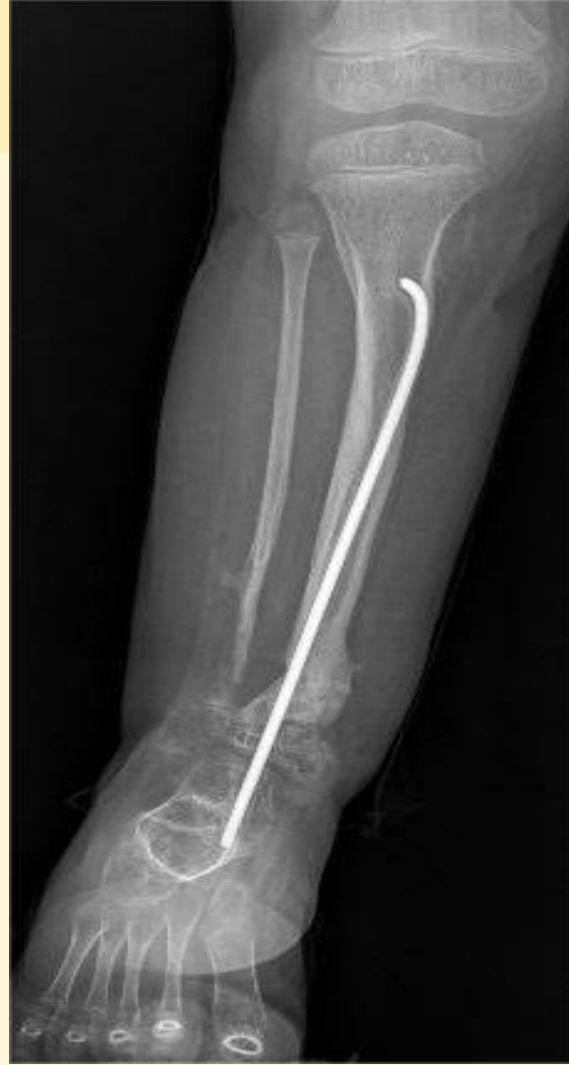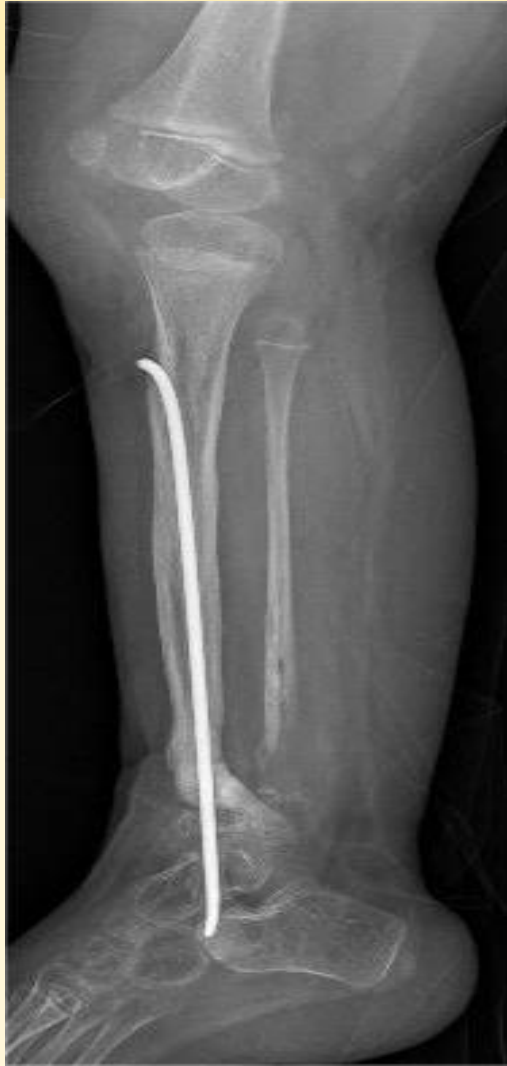В течении 6 месяцев работы в аппарате Илизарова сформировали регенерат в $\frac{1}{3}$ правой большеберцовой кости длиной около 7,5 см

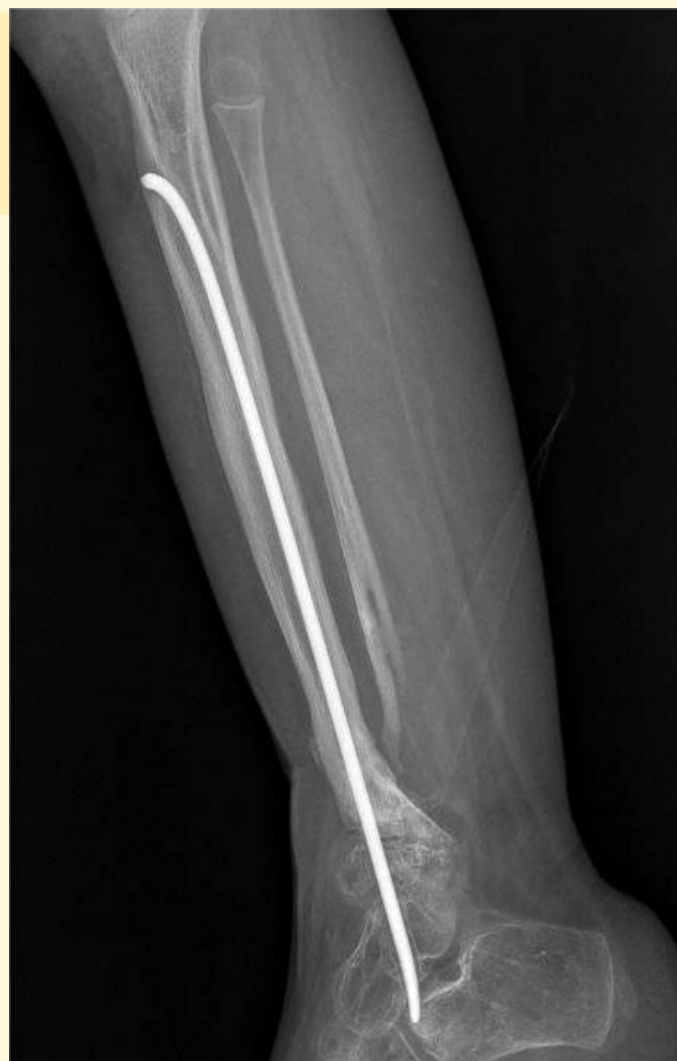
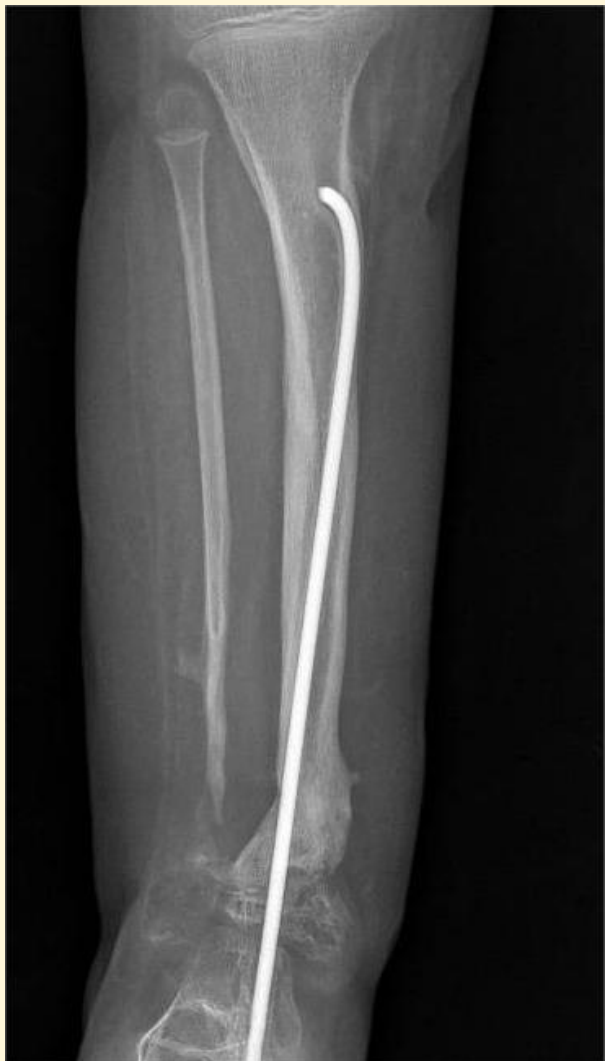
После демонтажа аппарата Илизарова мы понимали что это далеко не последняя операция для нашей маленькой пациентки (3 года)



выполнен локальный остеогенный рекрутинг н\з обеих костей правой голени, полости заполнены аллогенными костными трансплантатами.





В данный момент ребенку 5 лет, она самостоятельно ходит без посторонней помощи и средств дополнительной опоры для передвижения, носит обувь с компенсацией разницы длины ног (2,5 см).

Только благодаря мультидисциплинарному подходу к лечению мы смогли добиться полученного результата - сделать опороспособную ногу и дать возможность ребенку жить полноценной жизнью.

