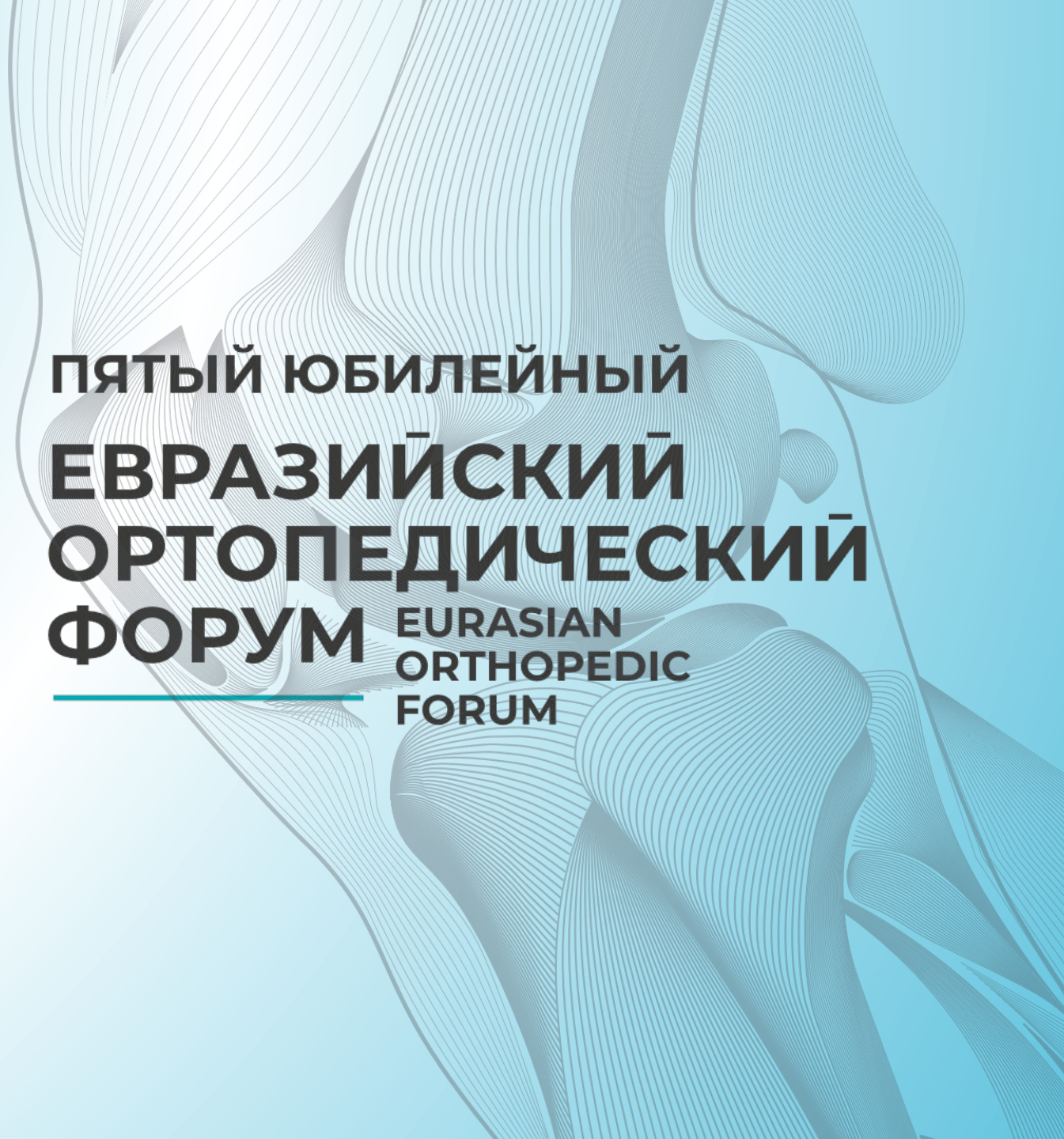



**ПЯТЫЙ ЮБИЛЕЙНЫЙ
ЕВРАЗИЙСКИЙ
ОРТОПЕДИЧЕСКИЙ
ФОРУМ** EURASIAN
ORTHOPEDIC
FORUM



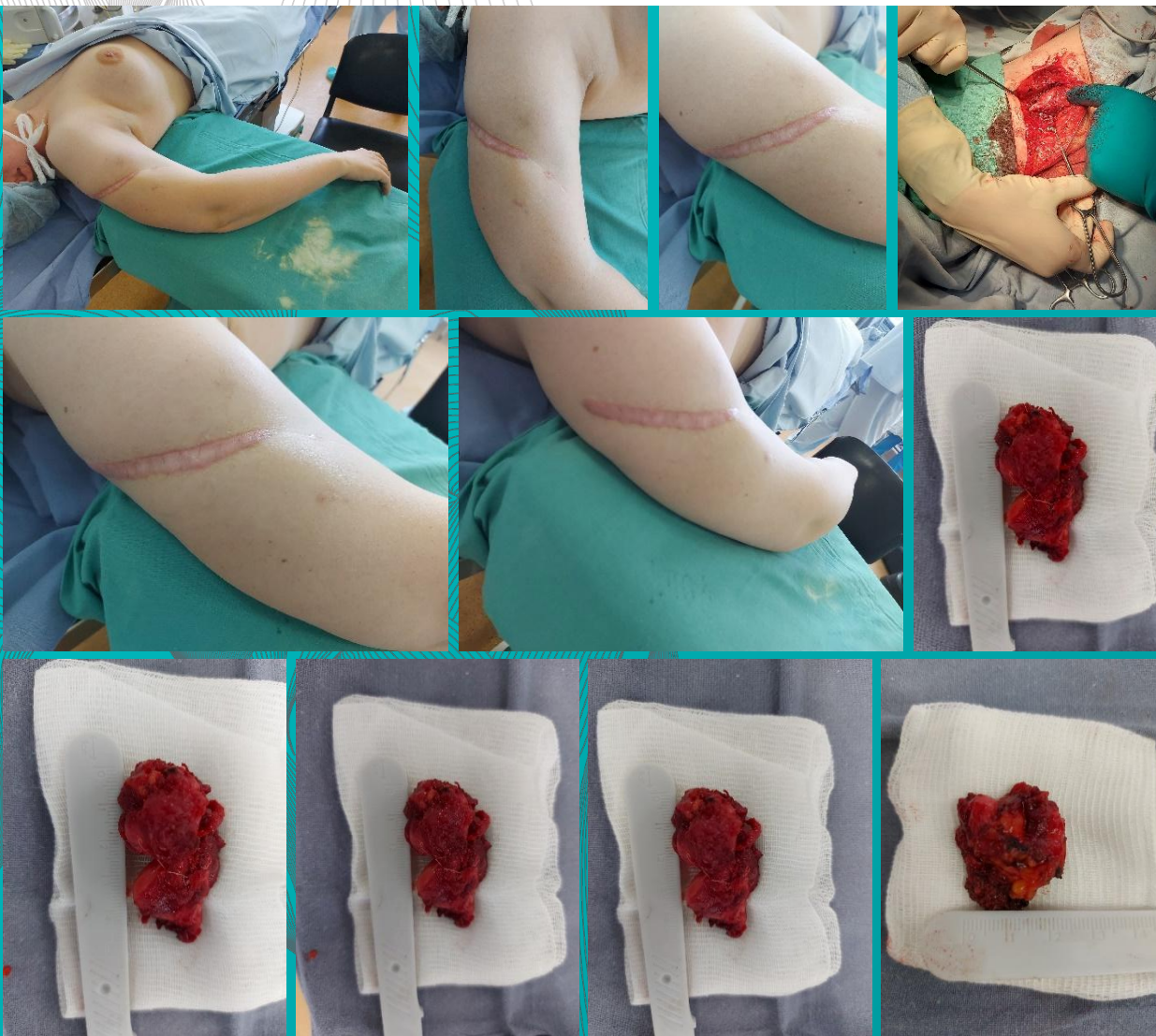
Шванноматоз в клинической практике



ФГБОУ ВО БГМУ
Кафедра травматологии и ортопедии

Минасов Булат Шамильевич Сафин. Ш.М.,
Валиев М.А., Дегтярёва Е.А.

Шванноматоз



Пациент ♀

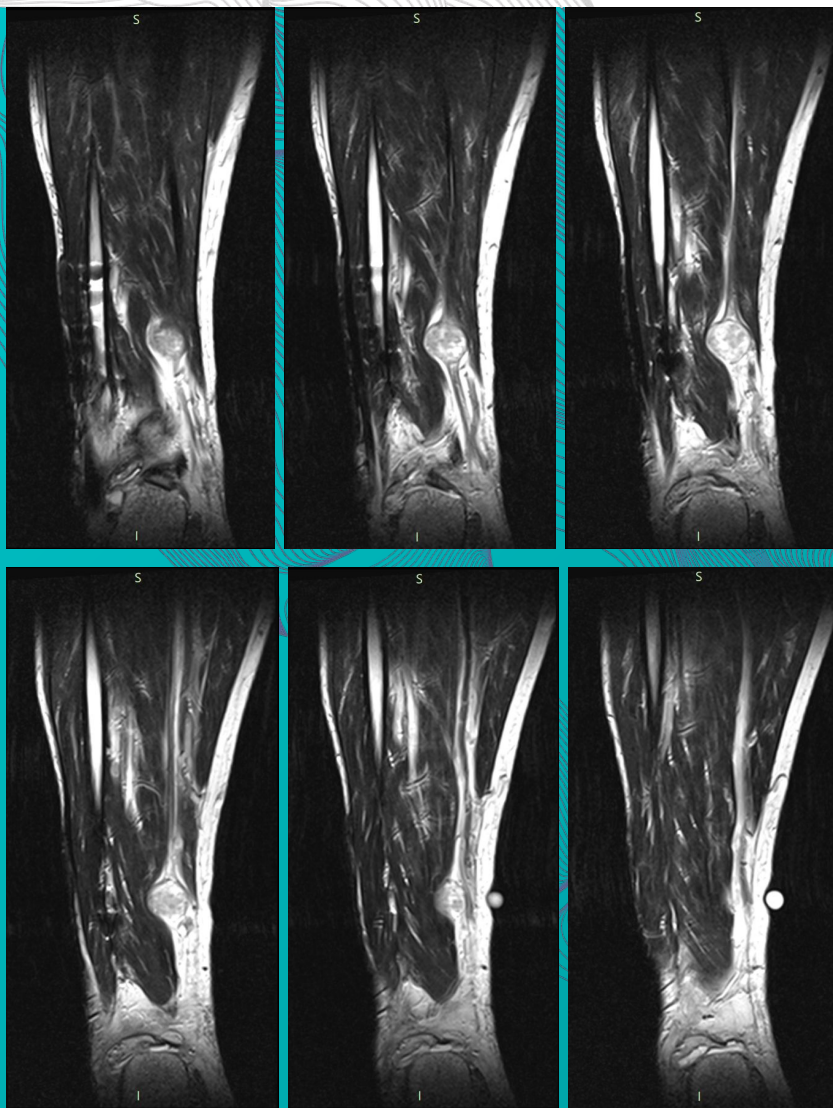
Возраст: 32 года

Иссечение нейрофибромы плеча в 2018 году

Повторное иссечение нейрофибромы плеча 2021 год
(рецидив)

МРТ плеча заключение: образование мягких тканей с/3
правого плеча

Шванноматоз



Пациент ♂

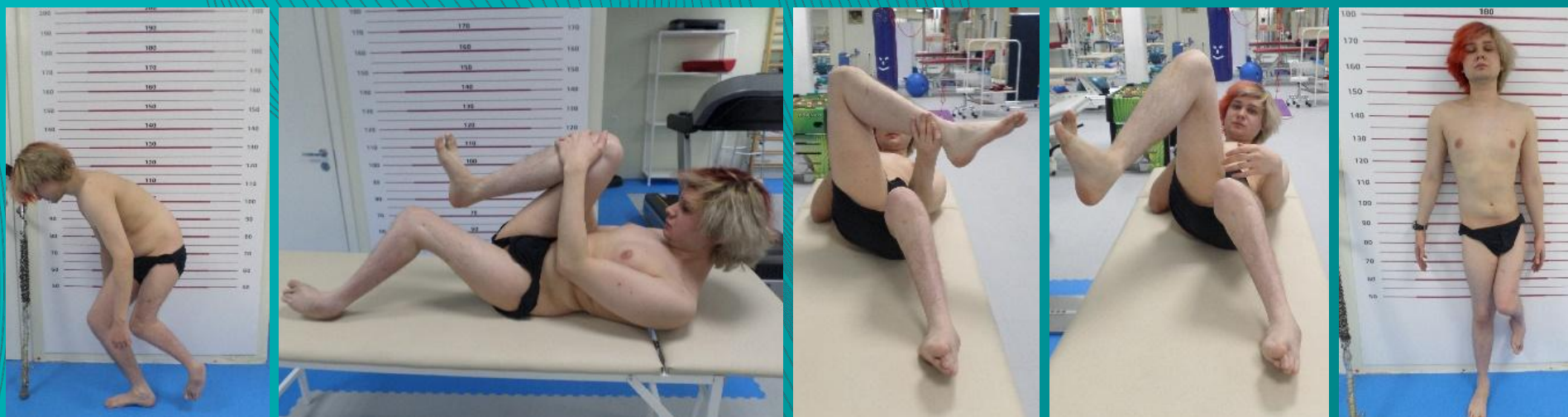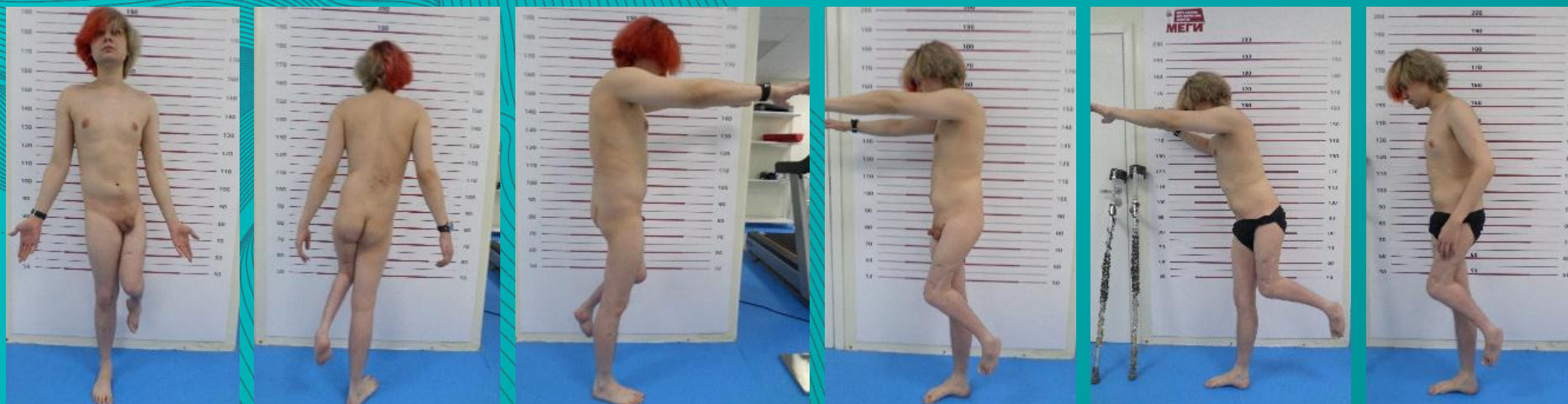Возраст: 44 года

Диагноз: шваннома большеберцового нерва правой голени.

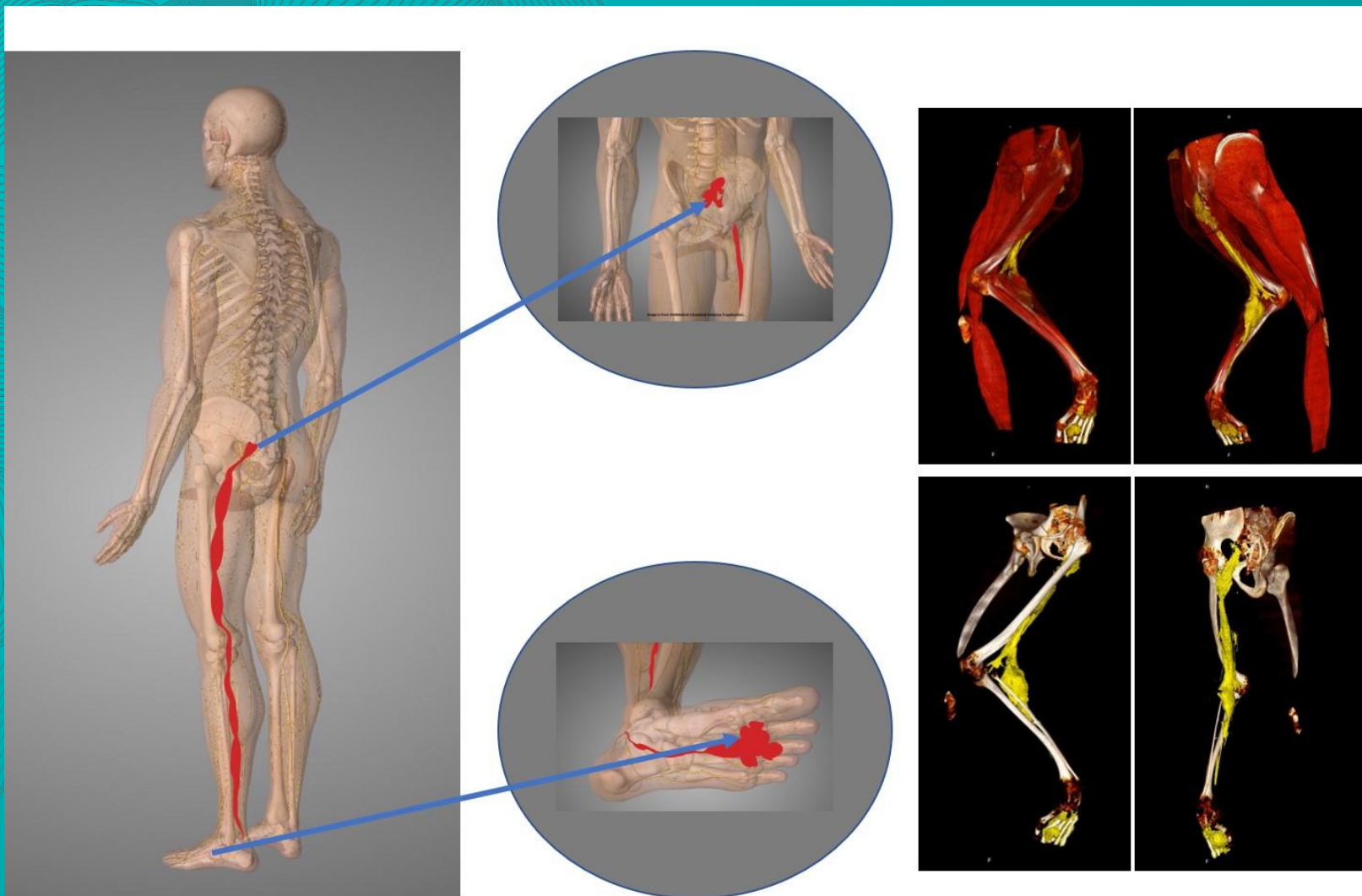
Состояние после остеосинтеза малоберцовой кости, шва дельтовидной связки правой голени (2023 г.).

Сопутствующее заболевание: Ожирение I ст.

Шванноматоз



Шванноматоз



Спасибо за внимание

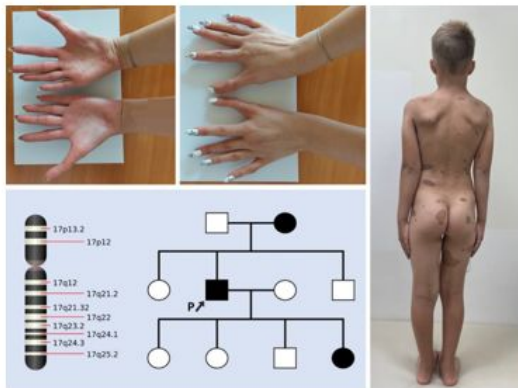


ФЕДЕРАЛЬНОЕ ГОСУДАРСТВЕННОЕ БЮДЖЕТНОЕ
ОБРАЗОВАТЕЛЬНОЕ УЧРЕЖДЕНИЕ ВЫСШЕГО ОБРАЗОВАНИЯ
БАШКИРСКИЙ ГОСУДАРСТВЕННЫЙ МЕДИЦИНСКИЙ
УНИВЕРСИТЕТ МИНИСТЕРСТВА ЗДРАВООХРАНЕНИЯ
РОССИЙСКОЙ ФЕДЕРАЦИИ

Минасов Б.Ш., Сафин Ш.М., Минасов Т.Б., Хуснутдинова Э.К. Минасов И.Б.
Сайфуллина Е.В., Валиев М.А.

Нейрофиброматоз I типа

Учебное пособие



Уфа 2024

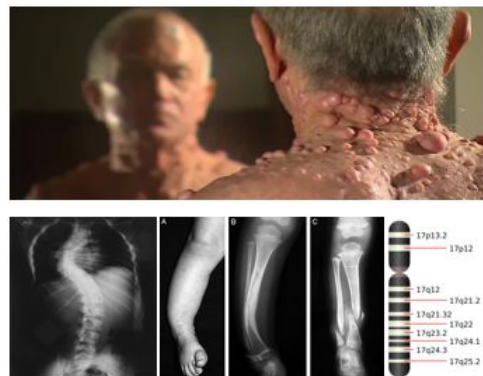ФЕДЕРАЛЬНОЕ ГОСУДАРСТВЕННОЕ БЮДЖЕТНОЕ
ОБРАЗОВАТЕЛЬНОЕ УЧРЕЖДЕНИЕ ВЫСШЕГО ОБРАЗОВАНИЯ
БАШКИРСКИЙ ГОСУДАРСТВЕННЫЙ МЕДИЦИНСКИЙ
УНИВЕРСИТЕТ МИНИСТЕРСТВА ЗДРАВООХРАНЕНИЯ
РОССИЙСКОЙ ФЕДЕРАЦИИ

Минасов Б.Ш., Сафин Ш.М., Минасов Т.Б., Минасов И.Б. Сайфуллина Е.В.
Валиев М.А.

Нейрофиброматоз I типа

Клиническая и лучевая диагностика

Учебное пособие



Уфа 2024

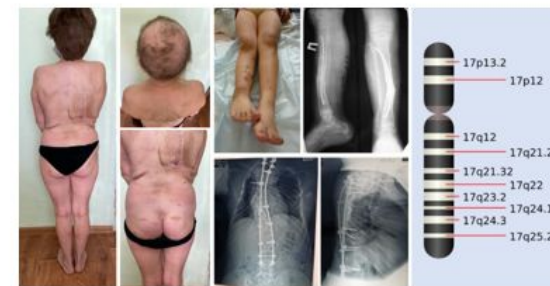ФЕДЕРАЛЬНОЕ ГОСУДАРСТВЕННОЕ БЮДЖЕТНОЕ
ОБРАЗОВАТЕЛЬНОЕ УЧРЕЖДЕНИЕ ВЫСШЕГО ОБРАЗОВАНИЯ
БАШКИРСКИЙ ГОСУДАРСТВЕННЫЙ МЕДИЦИНСКИЙ
УНИВЕРСИТЕТ МИНИСТЕРСТВА ЗДРАВООХРАНЕНИЯ
РОССИЙСКОЙ ФЕДЕРАЦИИ

Минасов Б.Ш., Сафин Ш.М., Минасов Т.Б., Минасов И.Б. Сайфуллина Е.В.,
Валиев М.А.

Нейрофиброматоз I типа.

Медицинская реабилитация

Учебное пособие



Уфа 2024